Lippen-Kiefer-Gaumen- („LKG“) -Spalten

Informationen für Eltern und Patienten

Leonie , 5 Monate Situation unmittelbar nach Lippenverschluss

Häufigkeit und Spaltformen

Spaltbildungen im Bereich von Lippe, Kiefer und Gaumen gehören zu den häufigsten angeborenen Fehlbildungen des Menschen . Etwa eines von 500 Neugeborenen in Mitteleuropa hat eine solche Spaltbildung, die isoliert Lippe, Lippe plus Kiefer oder Weichgaumen, aber auch häufig, nämlich bei ca. der Hälfte dieser Kinder durchgehend Lippe, Kiefer, harten und weichen Gaumen bis zum Zäpfchen betreffen kann. Auch doppelseitige Spaltbildungen im Bereich von Lippe, Kiefer und Hartgaumen sind möglich, aber seltener.

http://de.wikipedia.org/wiki/Lippen-Kiefer-Gaumenspalte

Ursachen

Während der frühen Entwicklung des embryonalen Gesichts (ca. 5. Schwangerschafts-woche) verschmelzen normalerweise die Anlagen der beiden Lippen- und Kieferhälften mit dem Nasensteg und etwas später (8.-9. Woche) die hälftigen Anlagen für den harten und den weichen, beweglichen Gaumen einschließlich des Zäpfchens. Kommt es im Verlauf dieser komplexen Verschmelzungsvorgänge zu Störungen, können je nach Zeitpunkt, Ort und Ausprägung dieser Störung die unterschiedlichsten Spaltformen (s.o.) entstehen. Als Auslöser dieser multifaktoriellen Störungen zwischen der 5. und 9. Schwangerschaftswoche können sowohl erbliche als auch überwiegend Umweltfaktoren (z.B. Krankheit, Sauerstoffmangel des Embryos, schädigende Einflüsse durch Medikamente, Vitaminmangel, Alkohol, Nikotin, ionisierende Strahlung, Chemikalien oder Stress) eine Rolle spielen. Ist eine Spaltbildung im engen Familienkreis bekannt, besteht statistisch eine erhöhte Wahrscheinlichkeit, dass eine erneute Fehlbildung auftreten kann. Hier empfehlen wir eine humangenetische Beratung zur Abschätzung des Erkrankungsrisikos.

Unser Tübinger Spaltkonzept

Unsere Behandlungsziele

Kinder mit LKG- Spalten können heute dank frühzeitiger und systematischer Behandlung durch unser eingespieltes Team von Mund- Kiefer- Gesichtschirurgen und allen anderen Spezialisten vor Ort so operiert und begleitend behandelt werden, dass Ihnen als Eltern die anfangs verständliche Angst und dieser Fehlbildung der Schrecken genommen werden kann. Ihrem betroffenen Kind ist es dadurch in aller Regel möglich bereits vor dem Eintritt in den Kindergarten, spätestens jedoch vor der Einschulung ein ästhetisch, sprachlich und sozial weitgehend normales Leben zu führen.

Unsere Partner im Spalt-Team am Klinikum Ludwigsburg

Durch die langjährige und abgestimmte Zusammenarbeit und die Konzentration aller neben der Mund-Kiefer-Gesichtschirurgie am Klinikum Ludwigsburg und in unmittelbarer Nähe notwendigen Fachärzte und Spezialisten als enge Kooperationspartner, ist eine Team - Betreuung und Versorgung - vergleichbar einem universitären Spaltzentrum - gewährleistet mit dem Vorteil eines engen und vertrauten Personenkreises:

- **Ärzte für Pränataldiagnostik** (Dr. med. Harald Müller am Klinikum Ludwigsburg, Dr. med. Horst Meyberg, Praxis Ludwigsburg)
- **Mund- Kiefer- Gesichtschirurgen**/ Plastische Operationen (Dr.Dr. med. Alfred Hertler , Dr.Dr. med. Friedrich Schmetzer, MKG Belegärzte, Platische Operationen MKG Solitude 24 Spezialisierung bei Prof. Dr. Dr. med. N. Schwenzer, Universität Tübingen)
- **Frauenärzte mit Geburtshilfestationen** Ärztlicher Direktor Prof. Dr. med. Wolfgang Heyl)
- **Hebammen am Klinikum Ludwigsburg**
- **Perinatalzentrum mit Neugeborenen- und- Frühchen Intensivstation** Klinik für Kinder- u. Jugendmedizin, Klinikum Ludwigsburg (Ärztlicher Direktor Dr. med. Matthias Walka)
- **Pädiater** mit mehreren Säuglings- bzw. Kinderstationen im neugebauten Frauen – Kind- Zentrum
- **Säuglingskrankenschwestern mit Still-Beratungs- Angeboten**

- **Sozialpädiatrisches Zentrum** am Klinikum Ludwigsburg (Ärztlicher Direktor Dr. med. Michael Buob)
- **Erfahrene Anästhesie-Fachärzte für Säuglingsnarkosen** (Ärztlicher Direktor Prof. Dr.med. Götz Geldner)
- **HNO- Belegärzte** mit pädaudiologischer Weiterbildung **(**Dr. med. Jakob Sigle, Dr. med. Tobias Andräs, Kornwestheim) (Dr. med. Christophe Schwarz, Dr. med. Thomas Breinlich Ludwigsburg)
- **Zahlreiche Logopäden** (im Landkreis Ludwigsburg u.a. effektive Frühtherapie nach Castillo Morales)
- **Kieferorthopäden** (im Landkreis Ludwigsburg)
- **Zahnärzte für Kinderzahnheilkunde** (im Landkreis Ludwigsburg)

.

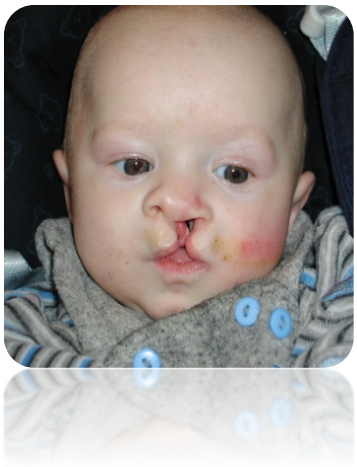

Bsp. LKG li. : Jonas mit 5 Mo. **Jonas mit 2 ½ J. nach Verschluss-Ops**

Nach der Geburt

In unserem TÜBINGER Spaltkonzept koordinieren wir als Fachärzte für Mund-, Kiefer- und Gesichtschirurgie die erforderlichen Behandlungsschritte unmittelbar nach der Geburt Ihres Kindes mit den Neonatologen, Kinderärzten, Säuglingskrankenschwestern und mit der Stillberaterin im Klinikum Ludwigsburg und besprechen gleichzeitig mit Ihnen als Eltern alle weiteren Maßnahmen ebenso, wie später ambulant im Rahmen unserer Spaltsprechstunde. Im Idealfall können Spaltbildungen durch hochauflösende Ultraschallbilder beim betreuenden Frauenarzt schon lange vor der Geburt diagnostiziert und Sie als Eltern bereits im Vorfeld entsprechend über die modernen Behandlungsmöglichkeiten umfassend aufgeklärt werden.

Trinkplatte

Die nach der Geburt wichtigste Maßnahme in den ersten Lebenstagen durch uns ist die Sicherstellung der Trink- und Saugfähigkeit des Neugeborenen durch Abdrucknahme und Anfertigung eines Gaumenplättchens, sofern der harte Gaumen von der Spalte betroffen ist. Dieses maßgefertigte Plättchen aus Kunststoff deckt die vom Mundraum zur Nase bestehende offene Verbindung (ähnlich einer kleinen Oberkieferprothese) bis zum operativen Verschluss ab und verhindert so, dass aufgenommene Flüssigkeit oder Nahrung wieder zur Nase austreten kann. So wird Ihrem Neugeborenen ein weitgehend normales Trink- und Saugverhalten ohne Ernährungssonde ermöglicht, was für die Entwicklung des Säuglings äußerst wichtig ist und die Muskulatur von Lippe und Weichgaumen kräftigt. Gleichzeitig hilft dieses Gaumenplättchen den Spalt im Hartgaumen oft schon innerhalb weniger Wochen kontinuierlich zu verschmälern, indem die Zunge, die sich während der Schwangerschaft häufig in den Spalt hineingedrückt hat, aus dem Spaltbereich herausgehalten wird.

In einigen Fällen einer „Pierre Robin Sequenz“ (Starke Rücklage der Zunge, Rücklage des Unterkiefers, Gaumenspalte) kann dieses meist nach Abdrucknahme in Narkose angefertigte Kunststoffplättchen sogar bei zusätzlichen Atemproblemen helfen, indem es so nach hinten verlängert wird, dass die anfangs weit zurückliegende Zunge nach vorne

gelenkt und so die Atmung und Sauerstoffvesorgung des Säuglings deutlich verbessert werden kann.

Nach der Entlassung

Wenn die Ernährung und die Atmung Ihres Säuglings erst einmal sicher gestellt ist, kann er oft schon wenige Tage nach der Geburt nach Hause entlassen werden. Durch gezieltes Ausschleifen und Ändern des Plättchens in ca. 2- wöchigem Abstand in unserer Spaltsprechstunde, meist in Zusammenarbeit mit unseren Kieferorthopäden, können die Kiefer- und Gaumenhälften gezielt aufeinander zu bewegt werden, so dass der spätere chirurgische Verschluss wesentlich erleichtert wird und ein gut ausgeformter Oberkiefer entsteht. Ähnliches gilt für die Lippenhälften. Durch elastische Zügelpflaster auf der Oberlippe findet insbesondere bei breiten LKG- Spalten vor dem chirurgischen Verschluss zusätzlich eine gute Annäherung der Lippen- und Kiefersegmente von außen her statt, die einen ästhetisch sehr vorteilhaften spannungsfreien Verschluss der Lippe, des Naseneingangs- u. ggf. des zahntragenden Kiefers erlauben.

OP – Zeitplan

3.-6. Monat: Weichgaumenverschluss (Velumplastik)

Je nach Gedeihen des Kindes (das Gewicht sollte aus Anästhesiegründen ca. 5 – 6 kg betragen) wird dann im Alter zwischen drei und sechs Monaten zunächst der für das Sprechen, die Lautbildung und die Belüftung des Mittelohres wichtige bewegliche Teil des Gaumens (Weichgaumensegel = Velum) samt Zäpfchen (=Uvula) in einer ca. 45 Minuten dauernden Narkose verschlossen. Dies hat außerdem den Vorteil, dass sich auch die Spalte im Hartgaumen bereits ohne operative Maßnahmen wie bei einem „Reißverschluss“ weiter verschmälert. Dadurch wird das Knochenwachstum im Oberkiefer weniger gehemmt, als bei einer „all-in-one“ OP (Basler Konzept / OP- Dauer 4- 8 Std. !), bei der großflächig die ernährende Knochenhaut vom gesamten Hartgaumen samt Schleimhaut abgelöst werden muss, und zu diesem frühen Zeitpunkt das Wachstum des Oberkiefers zwangsläufig stärker bremst. Hieraus kann trotz kieferorthopädischer Maßnahmen nach unserer Erfahrung eine ausgeprägte Rücklage des Oberkiefers im Milch- und insbesondere im bleibenden Gebiss resultieren, die im Erwachsenenalter weitere operative Korrekturen des Oberkiefers wahrscheinlicher macht. Gesicherte wissenschaftliche Langzeit – Untersuchungen, die diese Befürchtungen beim Basler „all-in-one“ Konzept in Bezug auf das gehemmte Oberkieferwachstum beim Erwachsenen widerlegen könnten, liegen nicht vor.

Ist nur der hinterste Teil des harten Gaumens offen, so ist in der Regel der **ein- zeitige** Verschluss gleichzeitig mit dem Weichgaumen möglich ohne das Oberkieferwachstum stärker zu beeinträchtigen.

Beim Vorliegen günstiger Lippenverhältnisse ist gegebenenfalls mit dem Weichgaumenverschluss auch ein gleichzeitiger Lippenverschluss möglich. Dies sollte individuell nach den bestehenden anatomischen Verhältnissen und dem Allgemeinzustand des Säuglings entschieden werden.

Bei sehr breiten einseitigen und doppelseitigen Lippenspalten kann es dagegen von Vorteil sein die Lippenstümpfe bei der OP des Weichgaumens erst einmal leicht aneinander zu „heften“ (Lippenadhäsion) um eine rasche Verschmälerung und ca. 2 Monate später einen

spannungsfreien und ästhetisch schönen Verschluss von Lippen- und Naseneingang zu . erzielen. Siehe auch Abschnitt Lippenverschluss.

Hörtest und Paukendrainage (Entwässerung des Mittelohrs)

Normalerweise öffnet ein bestimmter Muskel im Weichgaumen bei jeder Schluckbewegung einen kleinen Schleimhauttunnel (tuba auditiva) der zum Mittelohr (Paukenhöhle)führt und so beim Säugling dafür sorgt, dass dort kein Sekretstau auftritt. Besteht allerdings eine Spalte im Weichgaumen, kann sich dieser Muskel nicht richtig anspannen und es resultiert sehr häufig eine zähe Flüssigkeitsansammlung im Mittelohr mit der Folge, dass das Trommelfell gleichsam „unter Wasser“ steht, das Trommelfell nicht richtig schwingen kann und so die Schallweiterleitung an das Innenohr stark gedämpft wird: Ihr Kind hört wesentlich schlechter.

Sollten also vorausgegangene Hörtests und die Untersuchung beim HNO Arzt eine solche bei LKG- Kindern meist beidseits bestehende chronische Schleimansammlung im Mittelohr ergeben, kann der HNO Arzt innerhalb weniger Minuten nach Ende der Weichgaumen OP in gleicher Narkose diese Flüssigkeit (Serotympanon) durch einen winzigen Ritz im Trommelfell (Parazentese) absaugen bzw. bei zähem Schleim (Mukotympanon) ein sogenanntes Paukenröhrchen einlegen. Hierdurch wird das Hören des Säuglings ganz erheblich verbessert, weil dann das Trommelfell wieder besser schwingen kann, was sich in der Folge sehr positiv auf die zeitgerechte Gehörentwicklung des Gehirns sowie die Lautbildung und Sprachentwicklung des Säuglings auswirkt.

Da sich in aller Regel mit dem Verschluss des Weichgaumens durch obengenannten Zusammenhang auch die Mittelohrbelüftung zunehmend bessert, ist dies der Hauptgrund mit dem Weichgaumenverschluss so früh als möglich zu beginnen.

4.-7. Monat: Lippenverschluss

Die Operation der Lippenspalte kann in günstigen anatomischen Fällen gleichzeitig mit dem Weichgaumenverschluss erfolgen oder sonst meist schon nach weiteren zwei Monaten stattfinden. Hier kommt bei schmäleren oder unvollständigen einseitigen Lippenspalten vor allem die Technik nach Tennison, bei breiteren einseitigen Spalten mit stark abgeflachtem Nasenflügel vorwiegend die Technik nach Millard zum Einsatz. Bei doppelseitigen Lippenspalten wird von uns meist eine modifizierter Wellenschnitt nach Pfeiffer mit Verlängerung des Nasenstegs angewendet.

Siehe Schemata Lippenverschluss: http://de.wikipedia.org/wiki/Lippen-Kiefer-Gaumenspalte

6 Monate alter Luan mit linksseitiger

Lippen– Kiefer- Gaumenspalte

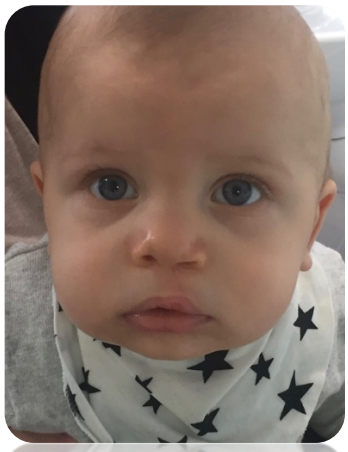

Luan nach Lippenverschluss OP

im Klinikum Ludwigsburg

Lu

12.-15. Monat: Hartgaumenverschluss

In der Regel wird spätestens im Alter von 12 bis 15 Monaten nach dem Durchtreten der Milchbackenzähne der noch offene harte Teil des Gaumens und des Kiefers verschlossen. Die Rest-Spalte im Kiefer und im harten Gaumen hat sich jetzt nach Verschluss von Lippe und Weichgaumen weiter verschmälert und die Oberkieferhälften weiter angenähert. Spätestens jetzt ist die Trinkplatte überflüssig geworden.

LKG- SPALTSPRECHSTUNDE

Die weitere Betreuung und Einleitung der ergänzenden Behandlungsschritte wird über eine spezielle LKG -Spaltsprechstunde in unserer MKG Praxis koordiniert.

Hier sind vor allem die Vorstellung beim **HNO**-Kollegen zur Beurteilung der Trommelfelle

und soweit notwendig die begleitende **Logopädische Therapie** für die Sprachentwicklung von großer Bedeutung.

Der Zahndurchbruch muss ebenfalls beobachtet werden, um im entscheidenden Moment mit den **Kieferorthopäden** eine regulierende Behandlung der Zahnbögen einzuleiten. Eine kieferorthopädische Spange sorgt für die harmonische Entwicklung der Zahnbögen. Vor dem Durchtritt der bleibenden Eckzähne, meist im Alter zwischen 10 und 12 Jahren kann eine Knochenauffütterung (Osteoplastik) im ehemaligen Kieferspaltbereich sinnvoll sein.

Sind Zähne im Spaltbereich nicht angelegt kann die Lücke entweder durch kieferorthopädisch, durch ein Implantat oder auch durch eine Brücke unauffällig geschlossen werden.

Eventuell nötige **Feinkorrekturen des Naseneingangs** und der Nasenspitze erfolgen im weiteren Verlauf je nach anatomischer Situation. Umfangreichere Maßnahmen sollten nach Möglichkeit nicht vor Abschluss des Gesichtswachstums **erst nach dem 15. Lebensjahr** ausgeführt werden.

Qualifikation

Dr. Dr. Alfred Hertler hat sich nach Abschluss von Medizin- und Zahnmedizinstudium bereits seit Beginn seiner Facharzt-Weiterbildung 1989 an der Klinik für Kiefer-Gesichtschirurgie der Universität Tübingen als Leiter der Kinderstation intensiv mit diesen Fehlbildungen beschäftigt und führte dort ebenso wie **Dr. Dr. Friedrich Schmetzer** im Team von **Universitäts- Prof. Dr. Dr. Norbert Schwenzer** zahlreiche dieser Eingriffe durch, insbesondere während der zweijährigen Zusatzqualifizierung „Plastische Operationen".

Seit 1998 ist die operative Versorgung von LKG Kindern im Klinikum Ludwigsburg durch uns routinemäßig etabliert. In dieser Zeit wurden mittlerweile **weit über 150 spaltchirurgische** Eingriffe bei Säuglingen und Kleinkindern erfolgreich in enger Zusammenarbeit mit der Kinderklinik (Ärztlicher Direktor Dr. Matthias Walka) durchgeführt

Auslandseinsätze für „Ärzte der Welt"

In den vergangenen Jahren waren Dr. Dr. Hertler und Prof. Dr. Dr. Schwenzer für die Hilfsorganisation „**Ärzte der Welt**" in ihrer Freizeit mehrfach in Kambodscha, um dort im Rahmen der „Aktion Lächeln" („Operation Sourire") Kinder und Erwachsene mit Lippen-Kiefer-Gaumenspalten und anderen Fehlbildungen oder Verbrennungen unentgeltlich zu operieren (weitere Informationen im Internet unter www.aerztederwelt.org/operation sourire).

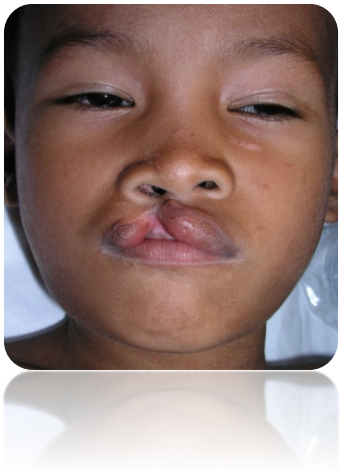

6 Jähriger in Kambodscha

direkt nach Lippenverschluss